

Dear Dr. Nejat

Technique: Axial Spiral CT-Scan of Brain without contrast media

Findings :

Posterior fossa post - op changes with shunting is seen .

Tip of the shunt is with in the 3rd ventricle .

Supratentorial hydroencephalus is remarkable.

No obvious mass lesion in the posterior fossa is seen .

YOUR SINCERELY
H. ALIZADEH.M.D.



نام و نام خانوادگی: آقای ضیاء محمداف
 نوع خدمت: Brain MRI +C-C
 پزشک معالج: دکتر نجات
 رادیولوژیست: H.Hashemi.M.D
 تاریخ: ۱۳۹۰/۰۲/۰۵
 کد پرونده: ۹۰۰۲۰۴۰۴۲MR

Dear Dr.Nejat ,

Brain MRI (T1,T2 in multiple directions) included T1 axial , sagittal and coronal images with IV contrast injection :

There is a well defined soft tissue mass within the fourth ventricle (40x45mm) .

The mass was markedly enhanced in post paramagnet injection.

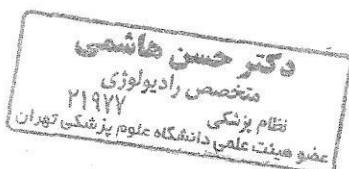
Obstructive hydrocephaly by the mass is seen .

*Findings could be related to **ependymoma** however **medulloblastoma** is the next possibility ./M*

Sincerely

H.Hashemi.M.D

انظر



دانشگاه علوم پزشکی تهران
پاتولوژی بیمارستان مرکز طبی کودکان

شماره پاتولوژی: 314	سن: 5 سال 0 ماه 0 روز	پزشک معالج: منجم زاده - مریم	بخش: اورژانس (ICU)
مشخصات بیمار: ضیا محمد اف	کد پذیرش: 508070	تاریخ جوابدهی: ۱۳۹۰/۰۲/۲۷	تاریخ پذیرش: ۱۳۹۰/۰۲/۱۴
شماره برگه: 6714	شماره پرونده: 282745	کد شناسایی: 322230	جنسیت: مرد

History of dysphagia and facial nerve palsy
Brain stem tumor

MACROSCOPY:

Specimen labeled as consists of multiple gray-tan soft tissue fragment totally measuring 4.5x3x2 cm.

SOS:M/4 E:100%

MICROSCOPY:

Sections show a tumor composed of fibrillary cells with bland nuclei and moderate cellularity with minimal atypia. Small microcytes are also evident. No necrosis or marked nuclei atypia are identified.

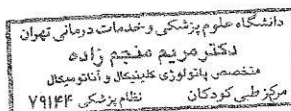
DX: Brain stem mass, excision:

- Diffuse fibrillary Astrocytoma, grade II/IV.

ICD Code M- 9420/3
C71.7

Note: The case was consulted with Professor.Kamalian.

PATHOLOGIST: M. Monajemzadeh



ipital cranial

The ventricle compr
le hydrocephalus

(مرکب):

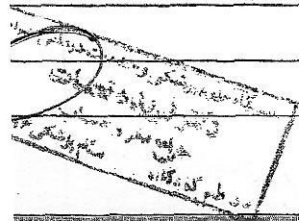
same neurological de
had

ge:

ny

Control MRI after

Minalex





دانشگاه علوم پزشکی و خدمات
بهداشتی درمانی ایران

مرکز طبی کودکان

برگ شرح عمل جراحی

تاریخ: ۱۳۹۲/۰۲/۱۹

نام و نام خانوادگی: محمدعلی محمدعلی شماره تخت: ۲۸۱۲۷۹۵ اطاق: ۵۲ بخش: جراحی

جراح: دکتر محمدعلی محمدعلی کمک جراح: دکتر محمدعلی محمدعلی نوع بیهوشی: درمانی

تشخیص قبل از عمل: Branch Stem Glioma

تشخیص بعد از عمل: نوع عمل

RT (lateral brain stem glioma) (JPA)
شرح عمل: لب کاتر لیفن

پس از P30 GA در پوزیشن Prone برش پس

در راس پس از GA در پوزیشن Prone برش پس

دارد کاتر لیفن لب کاتر لیفن

در پوزیشن Prone برش پس

در پوزیشن Prone برش پس

در پوزیشن Prone برش پس

در پوزیشن Prone برش پس

در پوزیشن Prone برش پس

در پوزیشن Prone برش پس

در پوزیشن Prone برش پس

در پوزیشن Prone برش پس

در پوزیشن Prone برش پس

در پوزیشن Prone برش پس

در پوزیشن Prone برش پس




مرکز طبی کودکان
صورتحساب بیمار

surst

کد پذیرش: ۵۰۸۰۷۰	نام خانوادگی: محمد اف	نوع بیمه: اتباع خارجی
کد شناسایی: ۳۲۲۳۳۰	نام: ضیا	شماره بیمه: ..
شماره پرونده: ۲۸۲۷۴۵	نام پدر: زاعو	
تاریخ پذیرش: ۱۳۹۰/۰۲/۱۰	جنس: مرد	تشخیص اولیه:
تاریخ ترخیص: ۱۳۹۰/۰۳/۰۲	سن: ۵	تشخیص نهایی:
بخش: بخش جراحی یک		

ردیف	عنوان	پزشک	جمع مبلغ	مبلغ آزاد	مورد قبول بیمه	سهم بیمه	تخفیف	قابل پرداخت
۱	هزینه اتاق عمل		۱۵۳۷۵۸۶۸				.	۱۵۳۷۵۸۶۸
۲	خدمات پرستاری		۳۹۳۹۲۶۴				.	۳۹۳۹۲۶۴
۳	همراه		۵۲۲۰۴۰۰۰				.	۵۲۲۰۴۰۰۰
۴	داروخانه		۱۵۶۸۴۶۳۰				.	۱۵۶۸۴۶۳۰
۵	ویزیت بستری	پروانه - نیما	۳۸۹۰۰۰۰				.	۳۸۹۰۰۰۰
۶	ویزیت بستری	محمد پور - مسعود	۳۲۶۰۰۰۰				.	۳۲۶۰۰۰۰
۷	مشاوره		۴۲۰۰۰۰				.	۴۲۰۰۰۰
۸	اعمال جراحی	نجات - فریده	۵۰۷۵۱۷۳۷				.	۵۰۷۵۱۷۳۷
۹	بیهوشی	ابراهیم سلطانی - علیرضا	۱۳۷۰۸۷۰۰				.	۱۳۷۰۸۷۰۰
۱۰	آزمایشگاه	آشتیانی - محمد تقی	۳۵۶۰۴۰۰				.	۳۵۶۰۴۰۰
۱۱	پاتولوژی	منجم زاده - مریم	۴۱۹۹۰۰				.	۴۱۹۹۰۰
۱۲	رادیولوژی	مهدیزاده - مهر زاد	۱۰۵۴۷۵				.	۱۰۵۴۷۵
۱۳	سونوگرافی	علیزاده - هومن	۲۱۳۵۵۰				.	۲۱۳۵۵۰
۱۴	سی تی اسکن	مهدیزاده - مهر زاد	۵۸۰۰۱۲				.	۵۸۰۰۱۲
۱۵	فیزیوتراپی		۲۱۲۱۰۰				.	۲۱۲۱۰۰
۲۰	سونداژ		۱۶۹۰۰				.	۱۶۹۰۰
۲۱	سایر خدمات		۳۲۱۲۵۰				.	۳۲۱۲۵۰
۲۲	تخت عادی اتباع خارجی	نجات - فریده	۳۲۵۲۸۰۰				.	۳۲۵۲۸۰۰
۲۳	تخت عادی اتباع خارجی		۶۶۸۱۶۰۰				.	۶۶۸۱۶۰۰
۲۴	اتباع خارجی - PICU	پروانه - نیما	۵۸۶۰۰۰۰				.	۵۸۶۰۰۰۰
۲۵	اتباع خارجی - PICU	محمد پور - مسعود	۵۸۶۰۰۰۰				.	۵۸۶۰۰۰۰

جمع مبلغ: ۱۴۵/۱۱۸/۱۱۶	پیش پرداخت: ۱۴۵/۱۱۸/۱۱۶
مورد قبول بیمه:	
مبلغ آزاد:	
فرانشیز:	
هزینه درمان:	
سهم سازمان:	
سهم بیمه مکمل:	



مبلغ ۱۴۵/۱۱۸/۱۱۶ ریال معادل یکصد و چهل و پنج میلیون و صد و هجده هزار و صد و شانزده ریال بابت هزینه درمان دریافت شد. ترخیص کننده: میرزایی - بهمن امور مالی:

دانشگاه علوم پزشکی تهران
مرکز تخصصی کودکان
بخش جراحی کودکان
تاریخ: ۱۳۹۰/۰۳/۰۲
شماره: ۲۳۶۹۶

Uşaq Tibb Mərkəzi

Xəstənin xərcləri haqqında bildiriş

Qəbul kodu: 508070
 Şəxsiyyət vəsiqəsinin kodu: 322230
 İş nömrəsi: 282745
 Qəbul tarixi: 30.04.2011
 Çıxış tarixi: 23.05.2011
 Şöbə: Cərrahiyyə şöbəsi 1
 Soyadı: Məhəmmədov
 Adı: Ziya
 Atasının adı: -
 Cins: kişi
 Yaş: 5
 Sığorta növü: xarici vətəndaşlar
 İlk diaqnoz:
 Son diaqnoz:

sıra	ünvan	həkim	ümumi məbləğ	sərbəst məbləğ	qəbul olunan sığorta	sığorta nın payı	qiymət endir mi	ödənilmiş məbləğ
1	cərrahiyyə otağının xərci		15375868					15375868
2	tibb bacısı xidməti		3939264					3939264
3	yanında qalan		52204000					52204000
4	apteki		15684630					15684630
5	xəstəxanaya müraciət	Pərvanə-Nima	3890000					3890000
6	xəstəxanaya müraciət	Məhəmməd pur-Məsud	3260000					3260000
7	müşavirə		420000					420000
8	cərrahiyyə	Nicat-Fəridə	50751737					50751737
9	anesteziya	İbrahim Sultani-Əlirza	13708700					13708700
10	laboratoriya	Aştyani-Məhəmməd Təqi	3560400					3560400
11	patologiya	Moncəmzadə-Məryəm	419900					419900
12	radiologiya	Məhdizadə-Məhdizad	105475					105475
13	ultrasəs	Əlizadə-Humən	213550					213550
14	kompüter tomoqrafiyası	Məhdizadə-Məhdizad	580012					580012
15	fizioterapiya		212100					212100


20	sundaj (سونداژ)		16900				16900
21	başqa xidmətlər		321250				16900
22	sırası xarici ölkə vətəndaşlarına uyğun	Nicat-Fəridə	3252800				3252800
23	sırası xarici ölkə vətəndaşlarına uyğun		6681600				6681600
24	xarici ölkə vətəndaşları PİCU	Pərvanə-Nima	5860000				5860000
25	xarici ölkə vətəndaşları PİCU	Məhəmməd pur-Məsud	5860000				5860000

Ümumi məbləğ: 145118116 riyal

İlk ödənen məbləğ: 145118116 riyal

Möhür: /var/ Tehran Tibb Elmləri Universiteti, Maliyyə gəlir kontur

Möhür: /var/ Neyrocərrah. həkim Fəridə Necat, Uşaq Tibb Mərkəzi, tibbi sistem:
43696

Sənədi Azərbaycan dilinə tərcümə etdi: 
Əliyeva Kəmalə Rasim qızı

Forma 39

« 08 » 06 2011-ci il

Mən, Bakı şəhəri 6 saylı dövlət notariat kontorunun dövlət notariusu

İmanov Ə.L.

(soyadı və inisialları)

mənə məlum olan tərcüməçi
imzasının həqiqiliyini təsdiq edirəm.

Əliyeva Kəmalə Rasim q.

Reyestrda № 203.

№ ilə qeyd edilib.

0.25 manat dövlət rüsumu alınıb.

Dövlət notariusu

(imza)



دانشگاه علوم پزشکی و خدمات بهداشتی درمانی تهران
معرفینامه بیمارستانی (بیمارستان فارابی)

شماره کنترل داخلی

شماره بیمارستان ۲۶۳۴۵۰

نام و نام خانوادگی بیمار: ضیا محمد اف

جنسیت: نوع رزرو:

سن: ۵

شماره پذیرش: ۹۰۰۳۰۲۱۷

شماره پرونده بیمارستان:

وضعیت بیمار:

کد ملی: ۱۱۱۱۱۱۱۱۱

شماره بیمه:

نوع بیمه: آزاد

تشخیص اولیه: تارسورافی

تشخیص نهایی: تارسورافی چسبندگی های بین لبه پلک

تاریخ معرفی: ۱۳۹۰/۰۲/۳۱ کد لیست پرداخت:

شماره پزشک معرف:

نام پزشک معرف:

شرح خدمات	کد	از تاریخ (بستری)	تا تاریخ (ترخیص)	نرخ	تعداد	مبلغ صورتحساب	سهم ۲K
نوع اتاق و تخت روز (عادی)	۱۹	۱۳۹۰/۰۲/۳۱	۱۳۹۰/۰۲/۳۱		۰	۰	
نوع اتاق و تخت روز CCU	۲۰				۰	۰	
ویزیت پزشک معالج	۲۱				۰	۰	
پزشک مشاور	۲۲				۰	۰	
خدمات متفرقه پزشک	۲۴				۰	۰	
حق العمل جراحی	۳۰				۴۰۵	۳۷۴۹۲۵۰	۰
حق کمک جراح	۳۱					۳۳۴۹۸۵۰	
هزینه اطاق عمل	۳۲					۲۳۷۴۶۲۵	
بیهوشی	۳۳				۵-۰۲:۰۰	۳۲۴۴۱۰۰	۰
نوار قلب + اکو قلب	۴۱					۰	
رادیولوژی	۴۳					۰	
آزمایشگاه	۴۴					۰	
دارو بخش	۴۵					۰	
تجهیزات بخش	۴۶					۰	
اکو گرافی	۴۷					۰	
داروی اتاق عمل	۴۸					۲۲۲۰۰	
تجهیزات اتاق عمل	۴۹					۱۵۱۲۲	
لیزر تریابی	۵۲					۰	
۶٪ خدمات پرستاری	۵۴					۰	
پاتولوژی	۶۱					۰	
امنا	۶۱					۰	

بیمارستان فارابی
آمار روزانه
تسویه حساب شد

شرح جراحی	کد	مبلغ کل	۱۲,۷۵۵,۱۴۷	۰
تارسورافی چسبندگی های بین لبه پلک	۶۷۸۸۰	سهم بیمار	۰	
		حق فنی	۰	
		هزینه تشکیل پرونده	۰	
		هزینه همراه	۰	
		سهم کل بیمار	۰	
		سهم کل سازمان	۰	
مهر و امضاء نماینده بیمارستانی	مهر و امضاء نماینده بیمارستانی	مهر و امضاء نماینده بیمارستانی	مهر و امضاء نماینده بیمارستانی	مهر و امضاء نماینده بیمارستانی

دانشگاه علوم پزشکی و خدمات بهداشتی درمانی تهران
بیمارستان فارابی
مهر و امضاء نماینده بیمارستانی

مهر و امضاء پزشک معالج
ضیا الدین طباطبائی
نیما نوروزی خیابانی
مهر و امضاء پزشک بیهوشی
حسین میر دهقان

Tehran Tibb Elmləri və Müalicə Səhiyyə Xidmət Universiteti
Xəstəxana arayışı (Farabi Xəstəxanası)

Xəstəxana №: 263450

Xəstənin adı və soyadı: Ziya Məhəmmədov

Yaş: 5

Cins:

Qəbul №: 90030217

Sığorta növü: azad

Milli kod: 1111111111

İlk diaqnoz: tarsurafi

Son diaqnoz: göz qapaqlarının kənarları arasındakı yapışqanlığın tarsurafi

Elan olunma tarixi: 21.05.2011

xidmətlərin təsviri	kod	tarixdən (yatırılma)	tarixdə qədər	səviyyə	say	ödənilmiş məbləğ	2 K pay
adi günlük otaq və yatağın növü	19	21.05.2011	21.05.2011		0	0	
CCU günlük otaq və yatağın növü	20				0	0	
müalicə həkiminin növbəsi	21						
məsləhətçi həkim	22					0	
digər həkim xidmətlər	24					0	
cərrahiyyə komissiyası	30				405	3749250	0
cərrahı yardımının haqqı	31					3349850	
cərrahiyyə otağının haqqı	32					2374625	
anesteziya	33				5-02:00	3244100	0
EKQ və ürək exosu	41					0	
radiologiya	43					0	
laboratoriya	44					0	
dərman şöbəsi	45					0	
avadanlıq	46					0	

şöbəsi							
exoqrafiya	47					0	
cərrahiyyə otağının dərməni	48					22200	
cərrahiyyə otağının avadanlığı	49					15122	
lazer terapiyası	52					0	
6% tibb bacısı xidməti	54					0	
patologiya	61					0	
qəyyumlar	61					0	

Möhür və imza var: Farabi Xəstəxanası, Azər Berzin Mehr ödənilədi.

Cərrahiyyə əməliyyatının təsviri:

Kod: 67880

Ümumi məbləğ: 12 755 147

Möhür və imza var: Tehran Tibb Elmləri Universiteti, Farabi Xəstəxanası,
Oftalmologiya Mərkəzi

Sənədi Azərbaycan dilinə tərcümə etdi:

Əliyeva Kəmalə Rasim qızı

Forma 39

« 09 » 06 2011-ci il

Mən, Bakı şəhəri 6 saylı dövlət notariat kontorunun dövlət notariusu

İmanov Ə.L.

(soyadı və inisialları)

mənə məlum olan tərcüməçi Əliyeva Kəmalə Rasim q.
imzasının həqiqiliyini təsdiq edirəm.

Reyestrdə № 36202 ilə qeyd edilib.

0.25 manat dövlət rüsumu alınıb.

Dövlət notariusu

(imza)

